

第1回 人体の構成要素と場所

日紫喜 光良

教科書

- 内田さえ、佐伯由香、原田玲子(編)「人体の構造と機能」(第4版) 医歯薬出版(2015年)

今回の主題

- 人体での場所の記述方法について解説する

細目

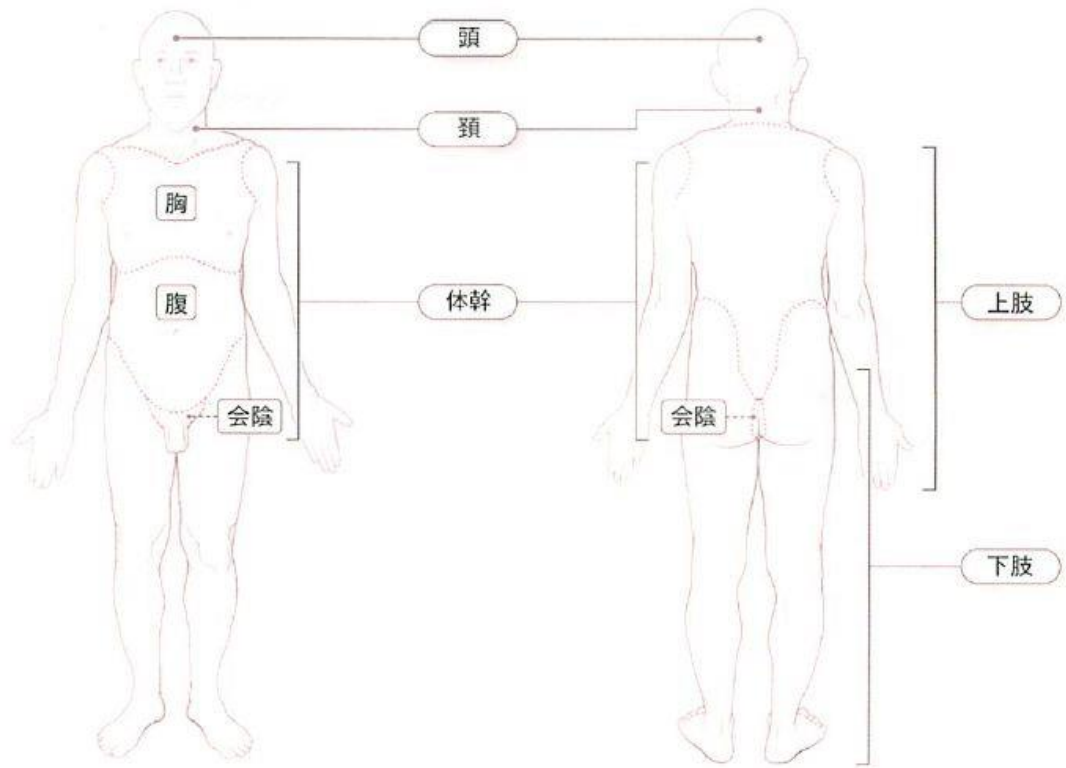
- ①人体体表各部位の名称
- ②体表からの方向を示す線と面
- ③細胞・組織・器官(臓器)
- ④系統(器官系)

人体体表各部位の名称

- 注：図版の多くは竹内修二（著） 新クイックマスター 解剖生理学（改訂2版）. 医学芸術社.（2005年）（絶版）

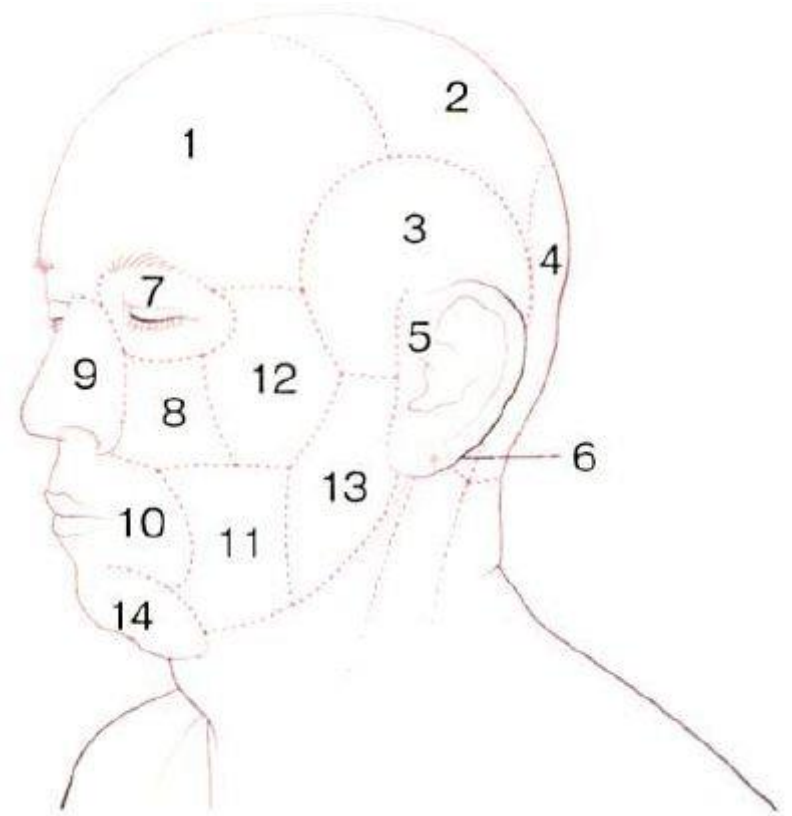
人体大区分の名称

- 頭(顔を含む)
 - 頭
 - 顔
- 頸
- 体幹
 - 胸
 - 腹
 - 背
 - 会陰
- 体肢
 - 上肢
 - 下肢



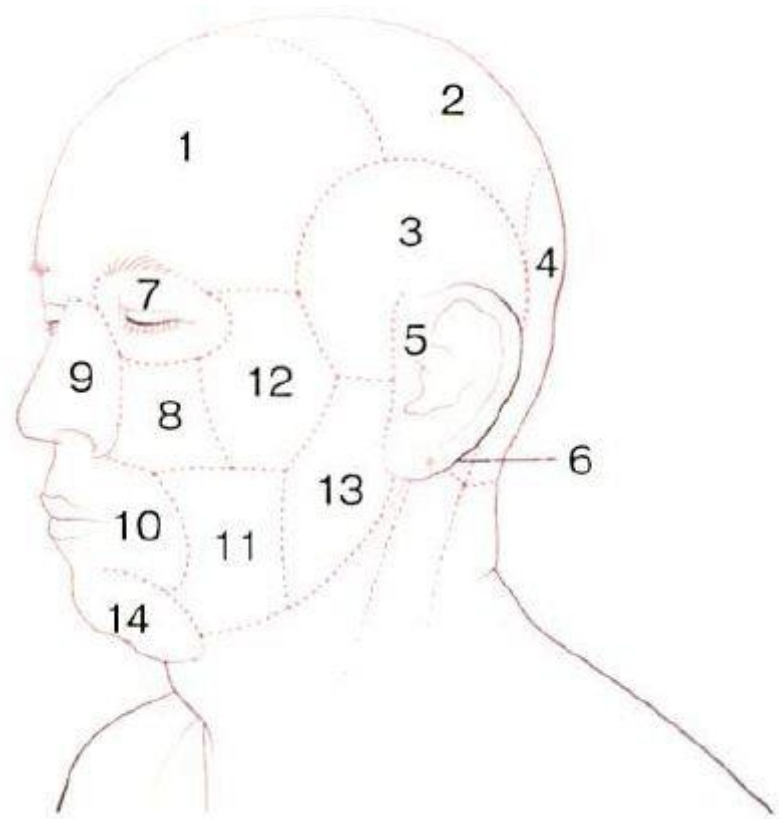
頭の部位

- 前頭部
- 頭頂部
- 側頭部
- 後頭部
- 耳介(じかい)部
- 乳突(にゅうとつ)部(→6)



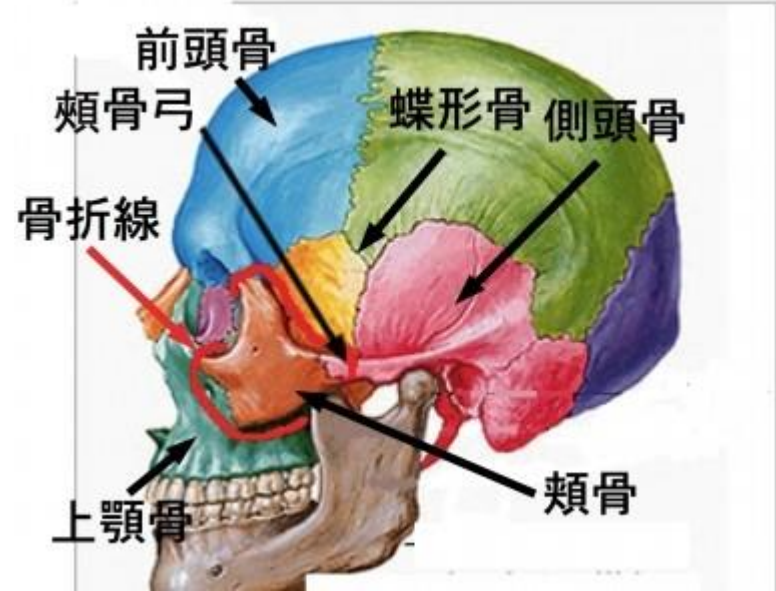
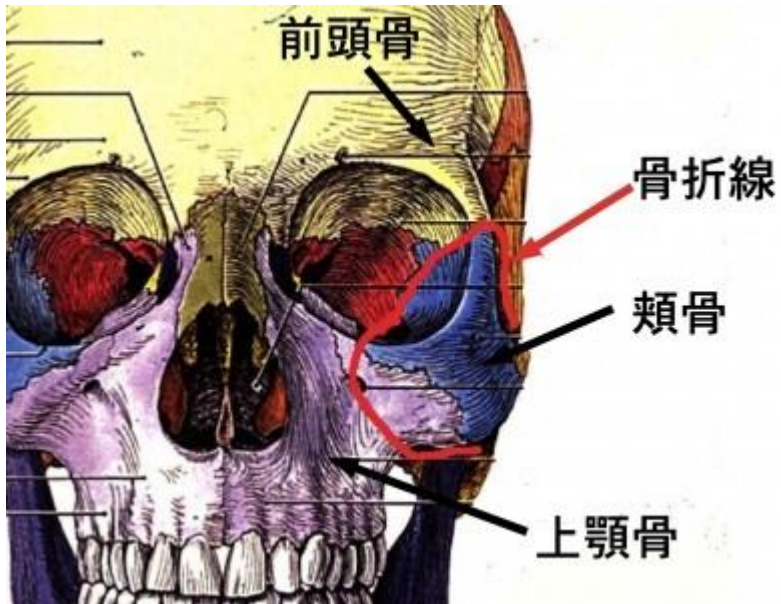
顔の部位

- 眼窩(がんか)部
 - 上眼瞼(じょうがんけん)部
 - 下眼瞼(かがんけん)部
- 眼窩下部(8)
- 鼻部
- 口部
 - 上唇(じょうしん)部
 - 下唇(かしん)部
- 頬(きょう)部(11)
- 頬骨(きょうこつ)部(12)
- 耳下腺(じかせん)咬筋(こうきん)部(13)
- オトガイ部(14)

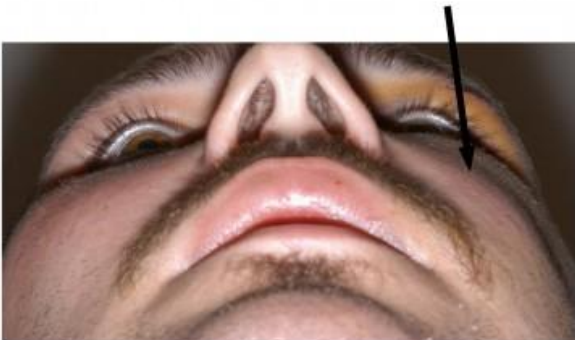

(「解剖生理学」11頁 図1-2)

頬骨部の骨と骨折



くぼんだ左頬

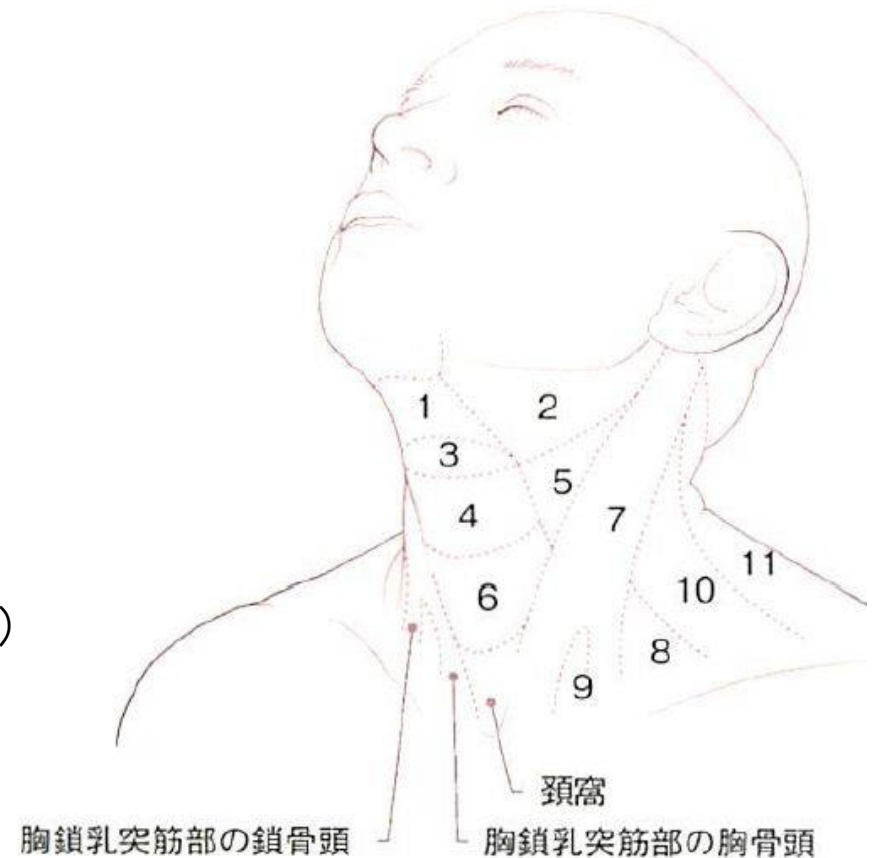


井上義治「頬骨骨折の症状・診断・治療」

<http://allabout.co.jp/gm/gc/440100/>

頤の部位

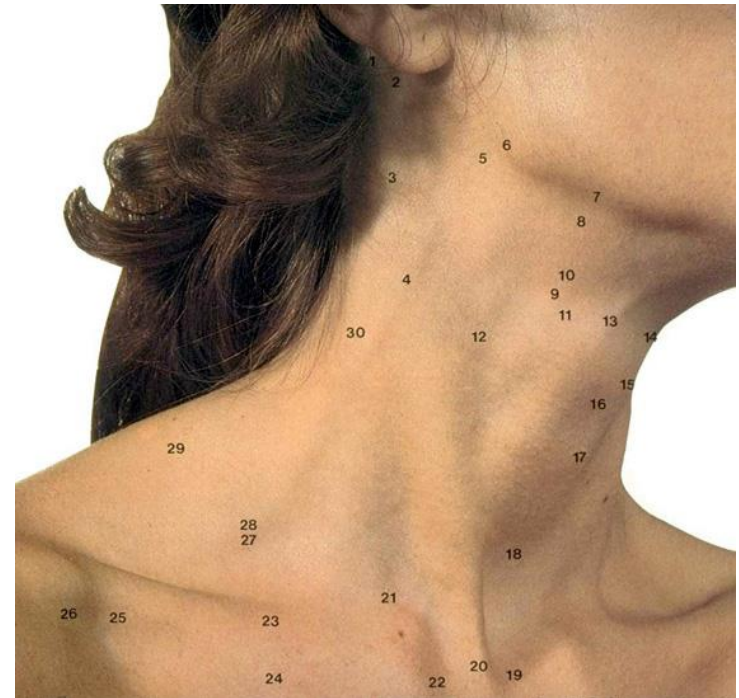- 前頤部
 - オトガイ下部(1)
 - 顎下(がくか)三角(2)
 - 舌骨部(3)
 - 喉頭(こうとう)部(4)
 - 頤動脈三角(5)
 - 甲状腺部(6)
- 側頤部
 - 胸鎖乳突筋(きょうさにゆうとつきん)部
 - 大鎖骨上窩(だいさこつじょうか)(8)
 - 小鎖骨上窩(しょうさこつじょうか)(9)
 - 外側頤三角(がいそくけいさんかく)(10)
 - 後頤部(項部)(11)



(「解剖生理学」11頁 図1-3)

頚動脈三角

- 胸鎖乳突筋とほか2種の筋に囲まれた三角形領域で、頚動脈の拍動を触れることができる



胸鎖乳突筋は、右図の3と20の間にある。

笠井耳鼻咽喉科クリニック自由が丘
診療室「頚部体表の目印」

<http://www.linkclub.or.jp/~entkasai/rinpasetu-1.html>

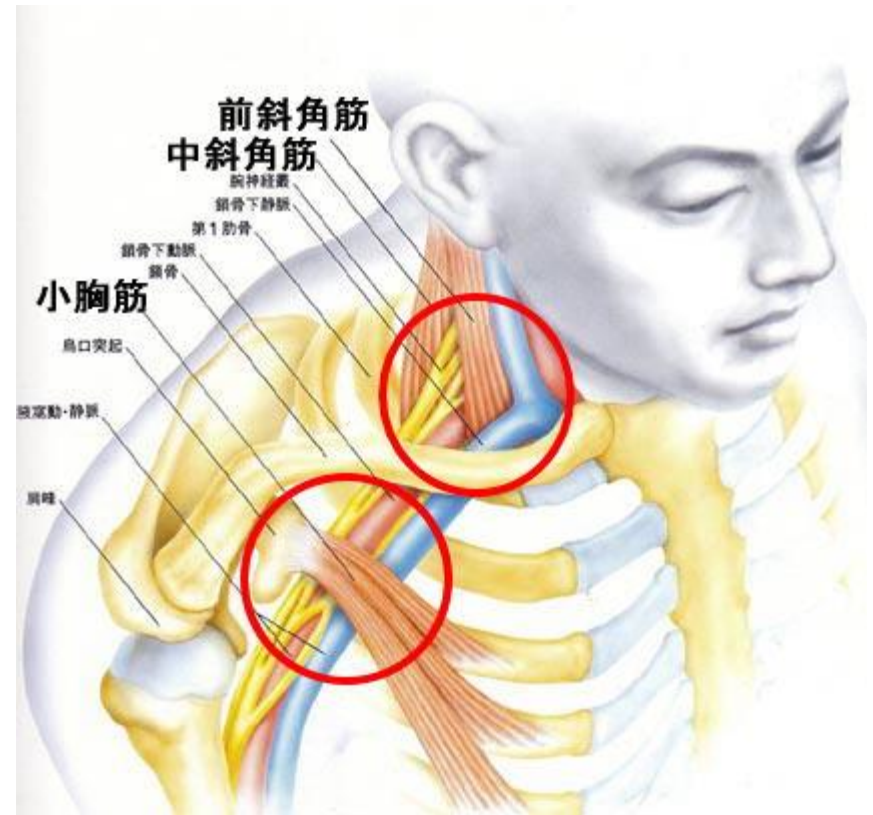
大鎖骨上窩

- 鎖骨下動脈の拍動が触れられる。
- 肺尖の聴診ができる。

胸郭出口の一部

胸郭出口症候群

- 胸郭出口部は、前・中斜角筋、鎖骨、第1肋骨で囲まれた狭い部分で、この狭い胸郭出口部を腕神経叢、鎖骨下動脈・静脈が通過している。
- 『胸郭出口症候群』は、これらの神経・血管が周囲の骨や筋に圧迫されることによって生じる神経血管症状の総称。



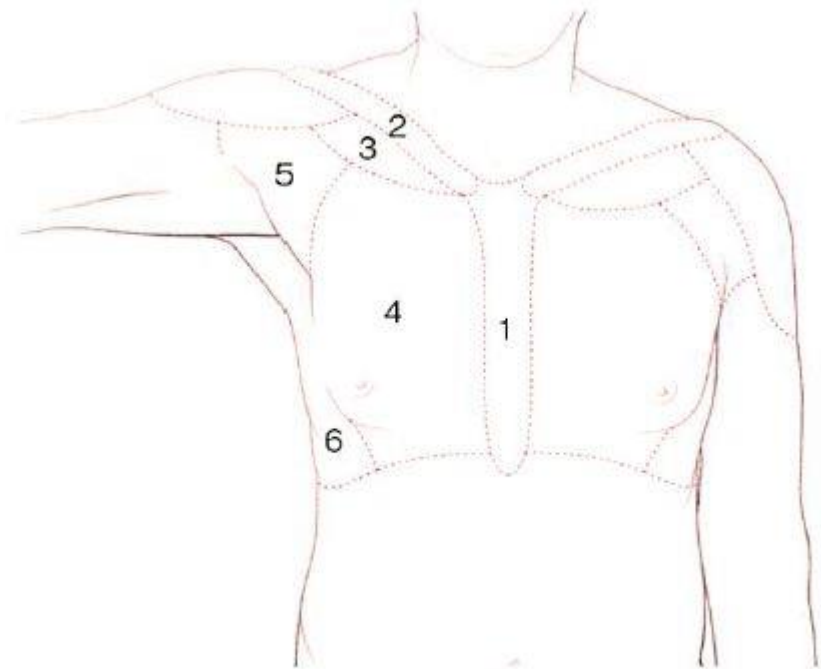
胸の部位

- 前胸部

- 胸骨部 (1)
- 鎖骨部 (2)
- 鎖骨下部 (3)
- 乳房部 (4)

- 側胸部

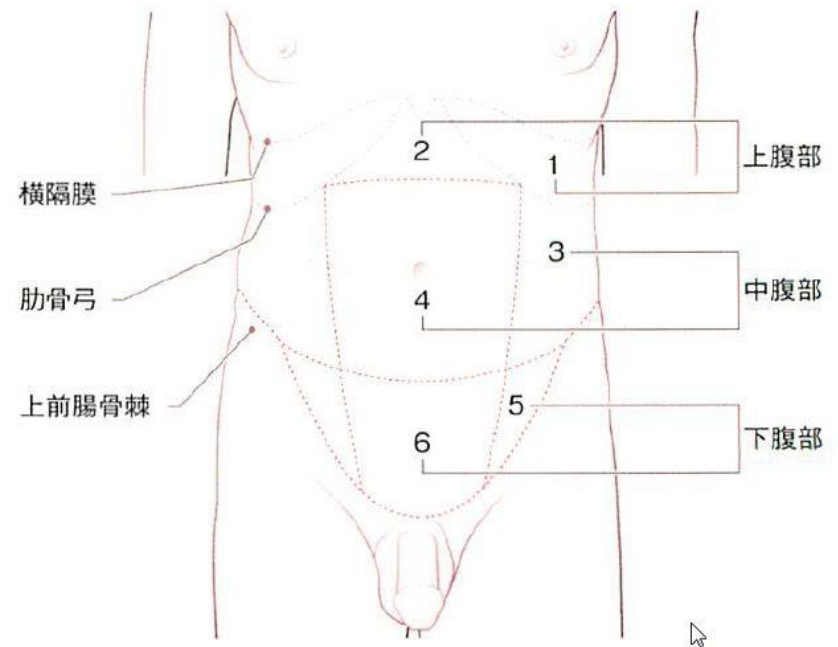
- 腋窩(えきか)部 (5)
- 側胸部 (6)



(「解剖生理学」12頁 図1-4)

腹の部位

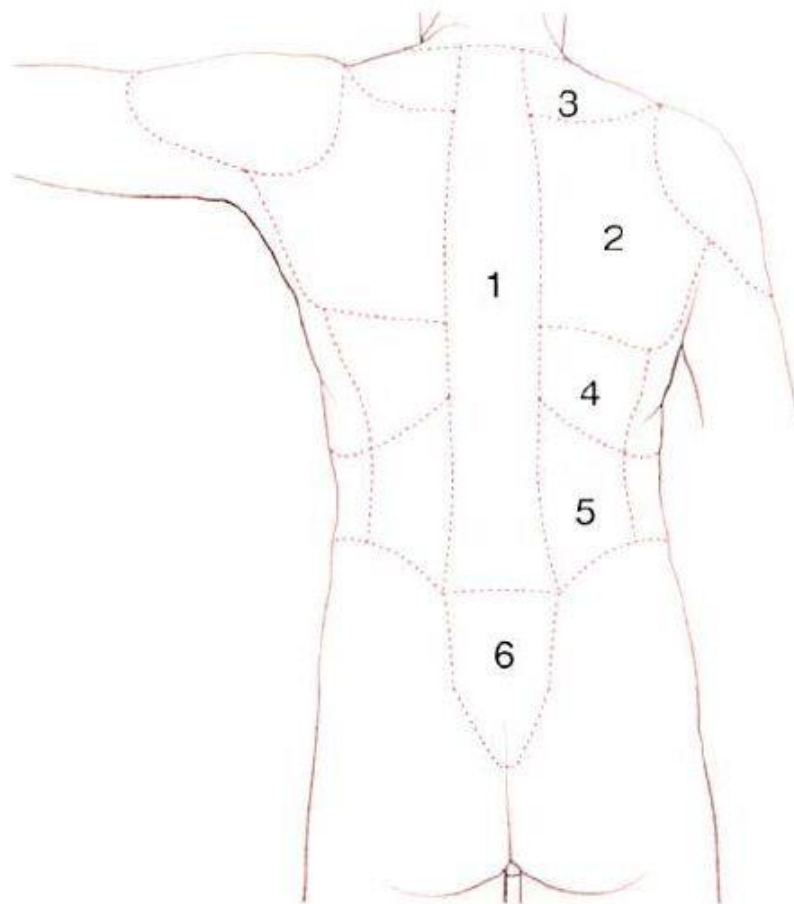
- 上腹部
 - 下肋部(1)
 - 上胃部(2)
- 中腹部
 - 左側腹部
 - 右側腹部
 - 臍(さい)部
- 下腹部
 - 右鼠径(そけい)部
 - 左鼠径(そけい)部(5)
 - 恥骨部(6)



(「解剖生理学」12頁 図1-5)

背の部位

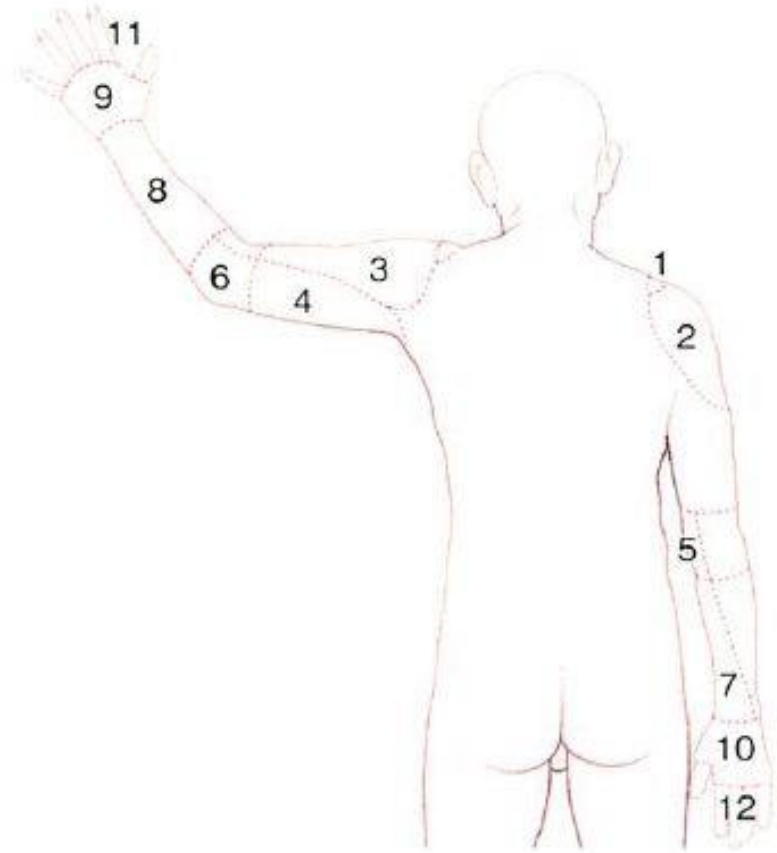
- 脊柱部
- 肩甲(けんこう)部
- 肩甲上部
- 肩甲下部
- 腰部
- 仙骨部



(「解剖生理学」13頁 図1-6)

(右・左)上肢の部位

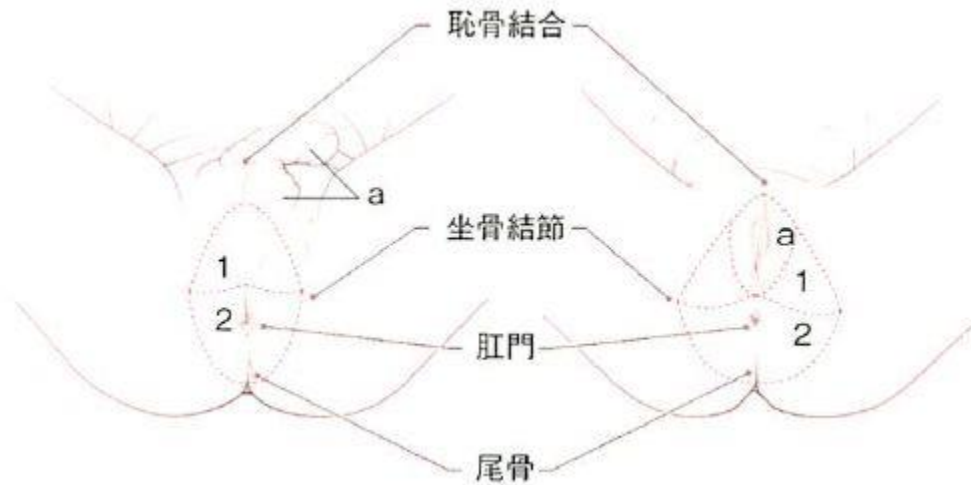
- 上腕
 - 肩峰部
 - 三角筋部
 - 前上腕部
 - 後上腕部
- 肘
 - 前肘部(肘窩)
 - 後肘部(肘頭)
- 前腕
 - 前前腕部
 - 後前腕部
- 手
 - 手背部
 - 手掌部
 - 指の背側部
 - 指の掌側部



(「解剖生理学」13頁 図1-7)

会陰(えいん)部

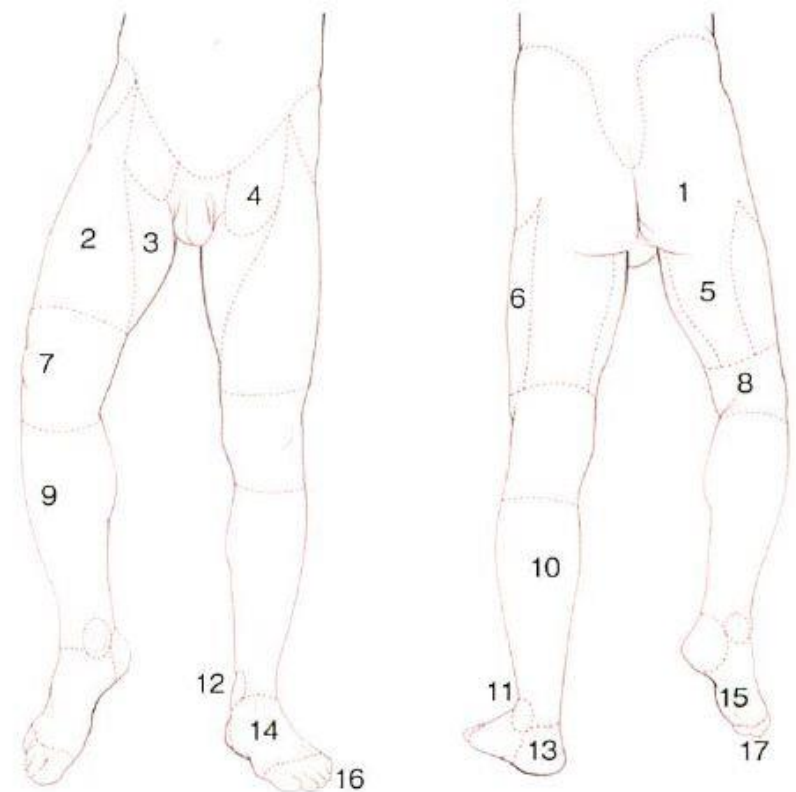
- 尿生殖部
- 肛門部



(「解剖生理学」14頁 図1-8)

下肢

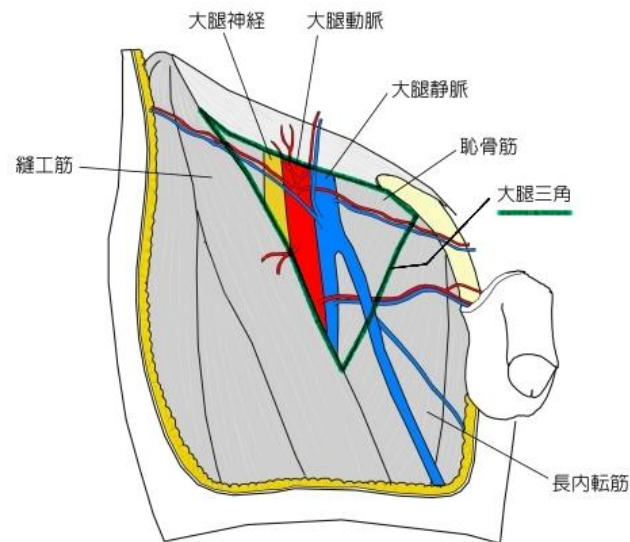
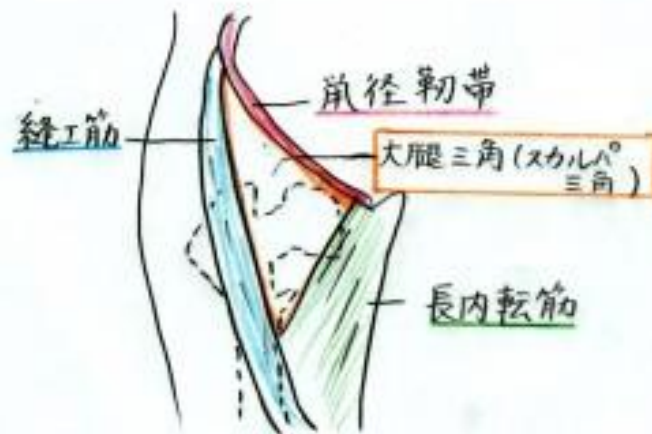
- 大腿
 - 殿部 (1)
 - 大腿前面 (2)
 - 大腿内側面 (3)
 - 大腿三角 (4)
 - 大腿後面 (5)
 - 大腿外側面 (6)
- 膝
 - 前膝部(膝蓋部) (7)
 - 後膝部(膝窩部) (8)
- 下腿
 - 下腿前面 (9)
 - 下腿後面(腓腹部):「ふくらはぎ」のあたり (10)
 - 外果部:「そとくるぶし」のあたり (11)
 - 内果部:「うちくるぶし」のあたり (12)
- 足
 - 踵部:「かかと」(13)
 - 足背 (14)
 - 足の指の背側部
 - 足の指の底側部



(「解剖生理学」14頁 図1-9)

大腿三角

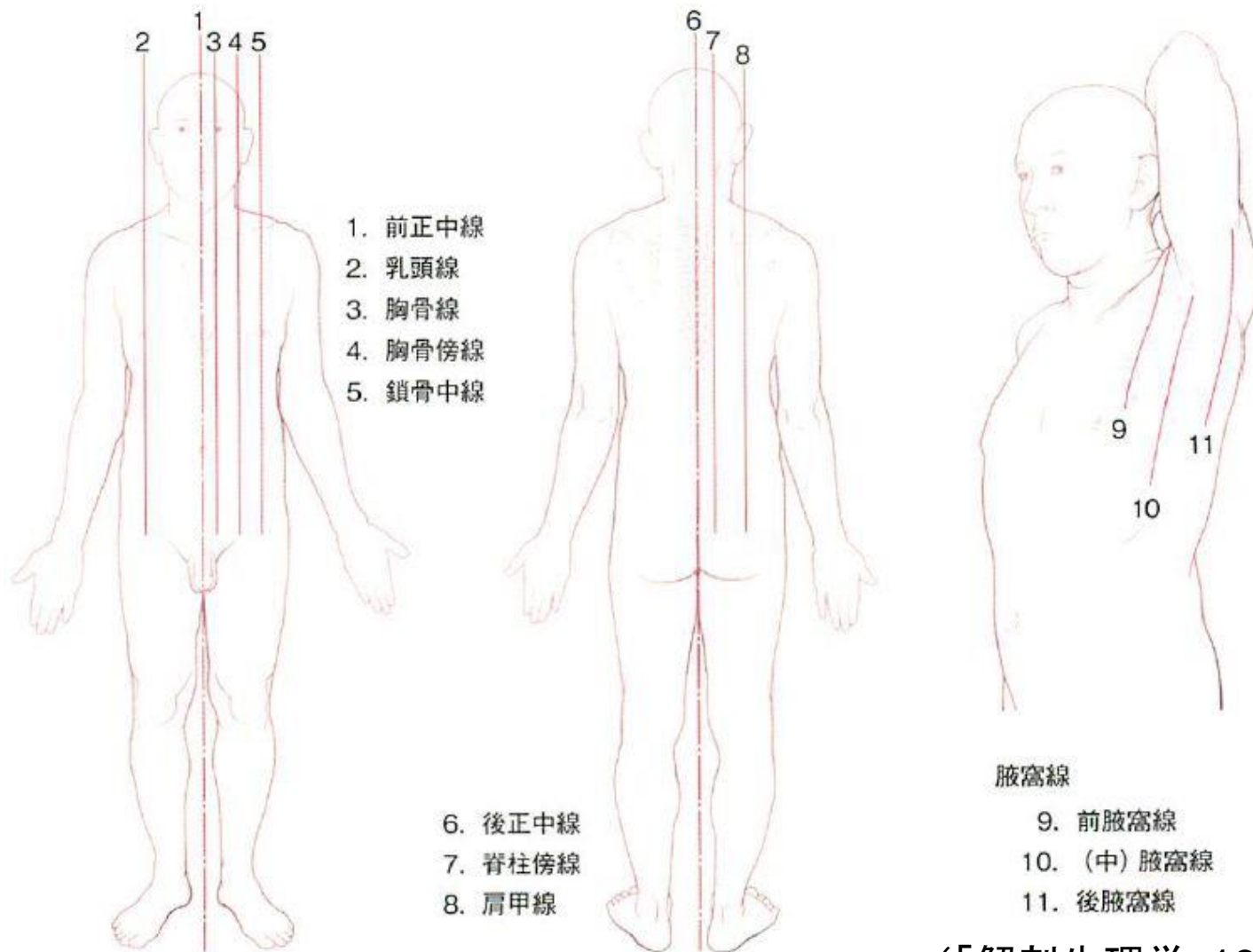
- 鼠径靭帯、縫工筋、長内転筋で囲まれる場所。
- 奥に、大腿骨頭がある。
- 大腿動脈を触れることができる。



上の図 : <http://jihou-kai.com/blog/?p=1166>

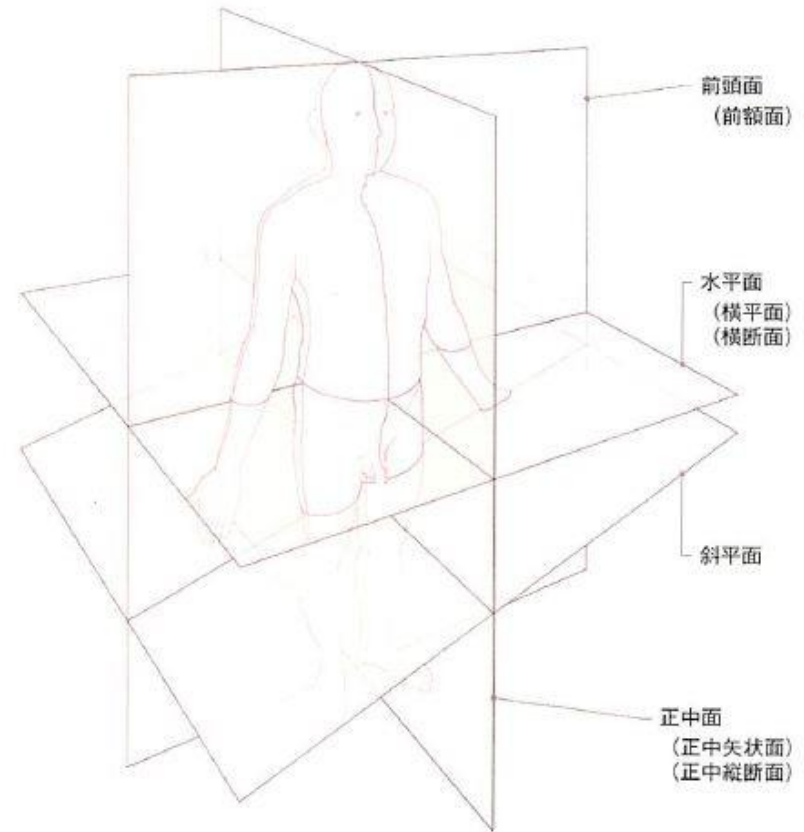
下の図 : <http://www.i-l-fitness-jp.com/aboutbody/circulatory-system/artery/daitai.html>

体表からの方向を示す線と面



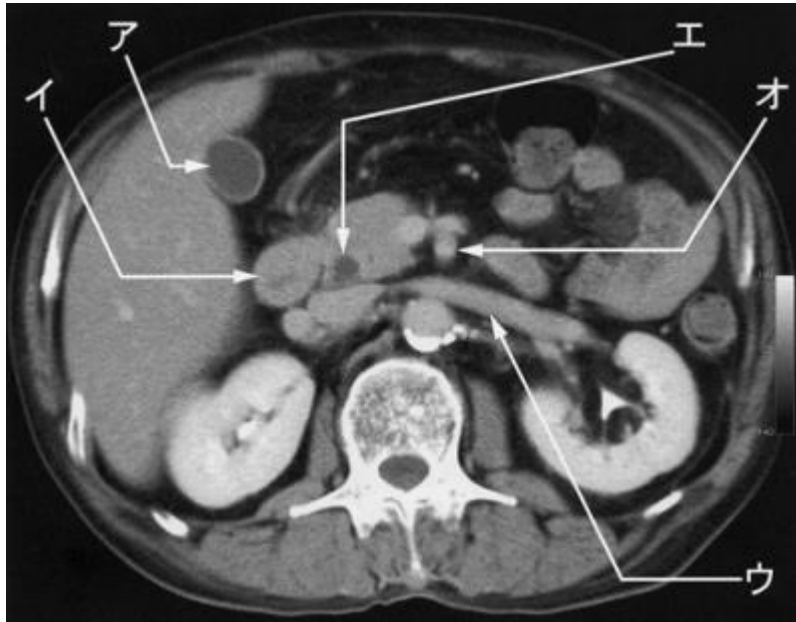
体表からの方向を示す面

- 垂直面(縦断面)
 - 矢状面
 - 正中面(正中矢状面、正中縦断面)
 - 前頭面(前額面)
- 水平面(横断面、横平面)



横断像 (X線CT)

CT: Computed Tomography



第1腰椎レベルの造影CT画像

ア:胆嚢
イ:十二指腸
ウ:左腎静脈
エ:総胆管
オ:上腸間膜動脈

<http://www.mb.ccnw.ne.jp/sfujii/satuei/satuei22.html>

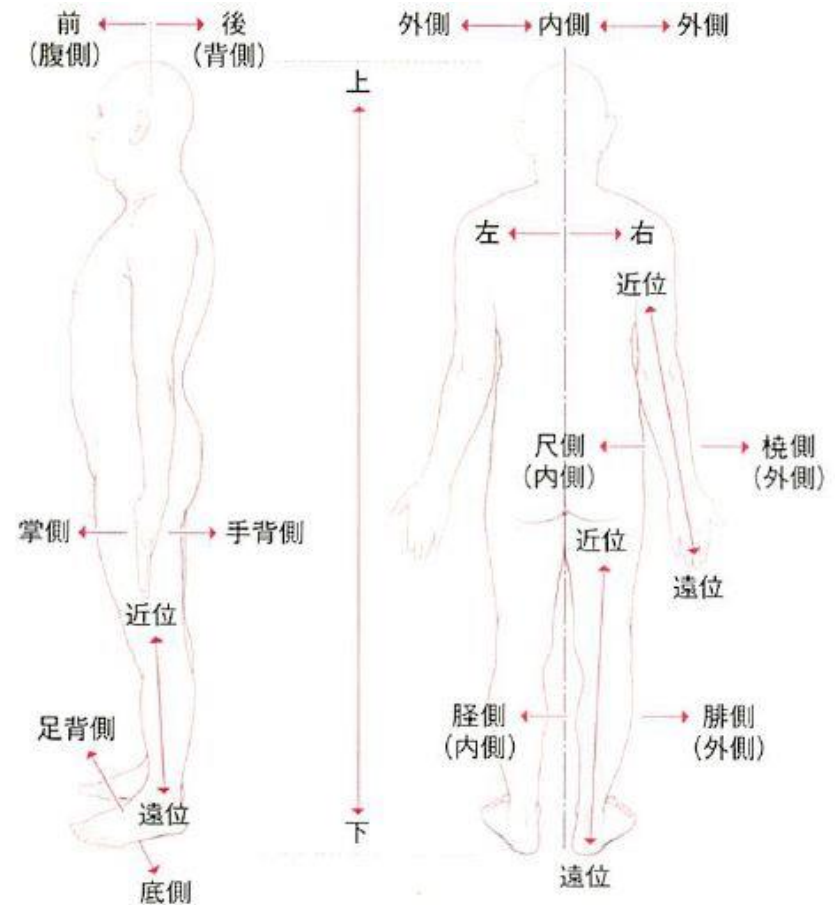
体表からの方向を示す線と用語(1)

- 正中線
- 鎖骨中線
- 乳頭線

(「解剖生理学」16頁 図1-11)

体表からの方向を示す線と用語(2)

- 近位
- 遠位
- 尺側
- 橈側
- 脛側
- 腓側



体位

- 起立位
- 座位
- 仰臥位 (ぎょうがい)
- 側臥位
- 腹臥位

特殊な「うつぶせ」

- 膝胸位 (しつきょうい)
- 膝肘位 (しつちゅうい)

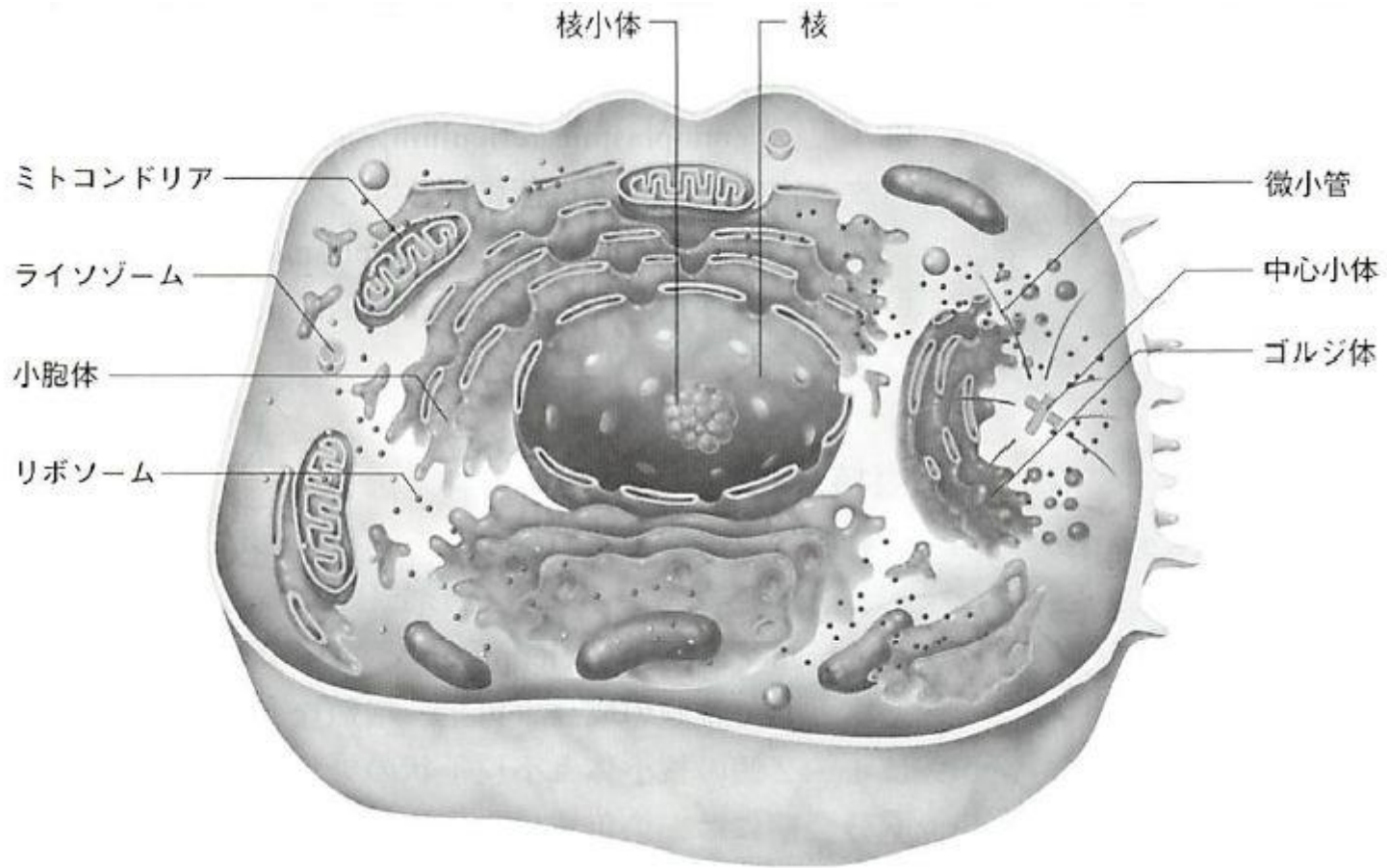


写真のURLは、
<http://info.ahs.kitasato-u.ac.jp/tkcare/>
体位説明

(真核生物の)細胞の構造

- 原形質:細胞質と核。表面に細胞膜
- 細胞質に含まれる細胞内小器官(オルガネラ)
 - ミトコンドリア、ゴルジ装置、中心小体、リボソーム、ライソソーム、など
- 核:核膜と核質
 - 染色質(DNAとタンパク質からなる)を有する→細胞分裂時に染色体となる
 - (参考)細胞分裂(有糸分裂):前期、中期、後期、終期
 - 核膜は中期にこわれて終期に再生
 - 染色体は→前期:生成、中期:赤道面に並ぶ、後期:両極に移った中心小体から引っ張られる、終期:消滅(染色質に戻る)

細胞の構造



組織

- 上皮組織: 皮膚の表皮や粘膜の上皮
 - 扁平上皮
 - 立方上皮
 - 円柱上皮
 - 移行上皮
- 腺: 上皮組織が結合組織に落ち込んでできたもの
 - 外分泌腺
 - 内分泌腺
- 支持組織(結合組織)
 - 結合組織
 - 軟骨組織
 - 骨組織
 - 血液とリンパ
- 筋組織
 - 横紋筋と平滑筋
- 神経組織
 - 神経細胞(ニューロン)
 - 支持細胞(グリア細胞など)

臓器（器官）の特徴

- 器官（きかん、organ）とは、生物のうち、動物や植物などの多細胞生物の体を構成する単位で、形態的に周囲と区別され、それ全体としてひとまとまりの機能を担うもののこと。
(Wikipedia日本語版)

臓器の分類の例

- 管腔臓器（中空性器官）
 - 管
 - 粘膜・筋層・漿膜（外膜）の3層構造
 - 喉頭、気管、食道、胃、腸、尿管、卵管など
- 実質臓器（実質性器官）
 - 中身がつまっている
 - 実質と支質（間質：血管や神経を含む）
 - 肺、肝臓、腎臓、膵臓、卵巣、精巣、唾液腺、甲状腺などの内分泌腺

器官系

- 同一目的のためにはたらく器官の集合

器官系の分類

- 骨格系
- 筋系
- 循環器(脈管)系:心臓、血管、リンパ管など
- 呼吸器系:喉頭、気管、肺
- 消化器系:消化管(食道～直腸)と肝臓・膵臓・胆嚢など
- 泌尿器系:腎臓、尿管、膀胱など
- 生殖器系:精巣、卵巣、子宮、膣など
- 内分泌系:甲状腺、副甲状腺、副腎など
- 神経系:脳、脊髄、神経など
- 感覚器系:眼、皮膚、など

- 免疫系は？
 - 胸腺、脾臓、リンパ節→循環器系
 - 白血球、リンパ球→器官ではない

解剖生理学 20頁参照